SOLITÄRTUBERKEL DES THALAMUS OPTICUS

BEITRAG ZUR DIAGNOSTIK DER ERKRANKUNGEN DES SEHHÜGELS

INAUGURAL-DISSERTATION

ZUR

ERLANGUNG DER DOKTORWÜRDE

IN DER GESAMTEN MEDIZIN

VERFASST UND EINER HOHEN MEDIZINISCHEN FAKULTÄT
DER KGL. BAYER. LUDWIG-MAXIMILIANS-UNIVERSITÄT
ZU MÜNCHEN VORGELEGT VON

ALFONS COLIN
APPROB. ARZT AUS MÜNCHEN

MIT EINER ABBILDUNG

Kilschee u. Druck: Alphons Bruckmann, München.

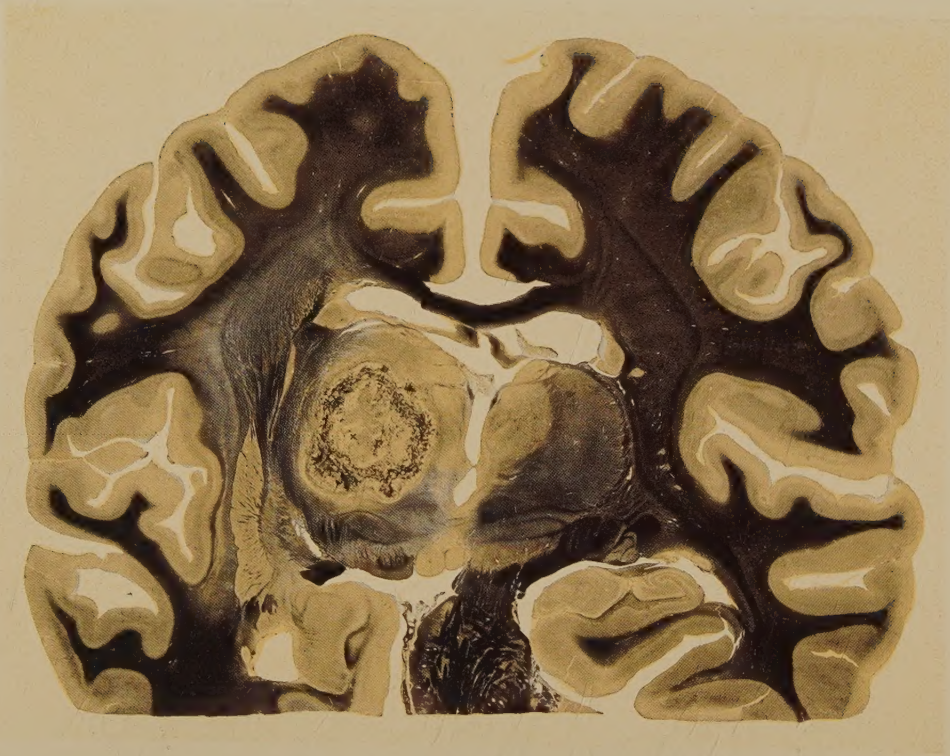

a) Solitärtuberkel.

SOLITÄRTUBERKEL DES THALAMUS OPTICUS

BEITRAG ZUR DIAGNOSTIK DER ERKRANKUNGEN DES SEHHÜGELS

INAUGURAL-DISSERTATION
ZUR
ERLANGUNG DER DOKTORWÜRDE
IN DER GESAMTEN MEDIZIN

VERFASST UND EINER HOHEN MEDIZINISCHEN FAKULTÄT
DER KGL. BAYER. LUDWIG-MAXIMILIANS-UNIVERSITÄT
ZU MÜNCHEN VORGELEGT VON

ALFONS COLIN
APPROB. ARZT AUS MÜNCHEN

ACAD. LUDB. BAT. BIBL.

MÜNCHEN
DRUCK: ALPHONS BRUCKMANN
1904

REFERENT: HERR OBERMEDIZINALRAT
PROFESSOR DR. RITTER VON BOLLINGER

SEINEN LIEBEN ELTERN

IN INNIGER DANKBARKEIT

GEWIDMET

VOM VERFASSER

Was die Aetiologie der Hirngeschwülste betrifft, so kommt neben dem Traume vor allem die Lues und Tuberkulose als ursächliches Moment in Betracht. Die tuberkulöse Erkrankung des Gehirns, eine sekundäre Affektion, kommt unter dem Bilde des Basilarmeningitis oder unter den Erscheinungen des Hirntumors zur Beobachtung. Durch vielfache statistische Arbeiten ist nachgewiesen worden, daß der Solitärtuberkel die häufigste Form von Hirngeschwulst, sowohl bei Erwachsenen wie auch bei Kindern bildet. So fand *Hale White*[1]) unter 100 Fällen von Hirntumoren 45 Solitärtuberkel.

Allen Starr[2]) unter 300 bei Kindern 152
unter 300 bei Erwachsenen 41.

Die grauen Massen des Gehirns — die Hirnrinde und die Stammganglien — bilden den Hauptsitz des tuberkulösen Tumors. *Virchow* erkannte in dem großen Gefäßreichtum der grauen Massen gegenüber dem der subkortikalen Marklager die Ursache.

Die Erfahrung der Histogenese des Solitärtuberkels des Gehirns hat die Anschauung Virchows bestätigt, indem nachgewiesen wurde, daß die Erkrankung von den Gefaßen und deren bindegeweblichen Scheiden, welche sich mit der Pia mater im Gehirn einsenken, ausgeht. Nach *Rindfleisch*[3]) besteht der Prozeß in einer fibrösen Hyperplasie der Gefäßwandung besonders der Adventitia, so daß es zu völligem Verschluß des Lumens kommen kann. Ueber das Größenwachstum der Knoten ist *Schmauß*[4]) zu folgendem Resultat gekommen: »Das Wachstum

[1]) Hale White, in Güy. Hospit. Rep. 1886.
[2]) Allen Starr: New-York Med. Record 1876.
[3]) Krapp: Zur Histologie des Solitärtuberkels, Würzburg 1891.
[4]) Schmauß: Lehrbuch der patholog. Anatomie 135.

größerer Knoten geht nicht durch einfache Größenzunahme des ursprünglichen Tuberkels vor sich, sondern so, daß in dessen Umgebung neue kleine Tuberkeln angelagert werden und mit dem primären Herd verschmelzen, mit dem sie nach eingetretener Nekrose eine zusammenhängende Masse bilden. Dieses Auftreten sekundärer Knötchen wird durch weitere Dissemination von Tuberkelbazillen, die vom primären Herd aus in das Kapillarsystem gelangen, bedingt.«

Die Lokaldiagnose der Geschwülste in den Stammganglien bietet trotz zahlreicher genau beachteter Fälle noch immer große Schwierigkeiten. Die Anschauung *Nothnagels*[1]), daß Sehhügelläsionen bei besonders günstiger Kombination von Symptomen nur vermutet, aber nicht mit Sicherheit diagnostiziert werden könnten, hat bis heute noch ihre volle Berechtigung beibehalten.

Als diagnostisch verwertbare Symptome führt dieser Autor an:

1. Sehstörungen — gekreuzte Amplyopie, oder homonyme laterale Hemiopie, besonders bei Läsionen des hinteren Dritteils des Thalamus opticus.
2. Eine bestimmte Reihe eigenartiger motorischer Reizerscheinungen — Hemichorea, Athetosis, halbseitiges Zittern.
3. Störungen des Muskelsinnes.
4. Störungen psychisch reflektorischer Bewegungen.

Zu 1 und 2 bemerkt Nothnagel selbst, daß diese Symptome auch bei anders lokalisierten Hirnerkrankungen vorkommen, also für sich allein nicht verwertbar sind zur Diagnose einer Sehhügelerkrankung.

Die unter 3 und 4 angegebenen Störungen bezeichnet Nothnagel als zu wenig beobachtet und erforscht.

Auch *Bernhardt*[2]) kommt zu dem Resultate, daß diese Symptome nicht charakteristisch genug erscheinen, um Tumoren dieser Gegend von solchen Neubildungen zu trennen, welche im Centrum ovale, des Mittellappens des Großhirns, ihren Sitz aufgeschlagen haben. Nur die unwillkürlichen, teils an Zitterbewegungen, teils an Chorea erinnernden Erscheinungen hält dieser Autor als Herdsymptom für Thalamus- und Corpus striatum-läsionen.

Oppenheim[3]) äußert sich über Erkrankungen in den zentralen

---

[1]) Nothnagel: Topische Diagnostik der Gehirnkrankheiten, Berlin 1879.

[2]) Bernhardt: Symptomatologie und Diagnostik der Hirngeschwülste.

[3]) Oppenheim: Nothnagels Pathologie und Therapie, Wien 1896.

Ganglien folgendermaßen: »Die Neubildungen der zentralen Ganglien, in specie die des Thalamus opticus, können ohne jedes durch den Ort der Entwicklung bedingte Symptom verlaufen. In der Mehrzahl der Fälle erzeugen sie jedoch eine Reihe von Störungen, unter denen am häufigsten die Hemiplegie und gewisse motorische Reizerscheinungen (Hemichorea, Hemiathetosis) beobachtet werden. Ebenso gehört zur Symptomatologie derselben nicht selten der Tremor, die Zwangshaltungen und Bewegungen, halbseitige Konvulsionen, die Monoplegie, die Hemianästhesie und entsprechende, sensible Reizerscheinungen, die Hemianopsia contralateralis, die Augenmuskellähmungen.

Keine von diesen Erscheinungen kann mit Bestimmtheit als Herdsymptom angesprochen werden.

Außer den Fällen, die die ebenerwähnten Symptomenkomplexe darboten, findet sich eine nicht geringe Anzahl Beobachtungen von Sehhügelerkrankungen, die ohne jedes Symptom verlaufend, bei der Obduktion als Nebenbefund festgestellt wurden, so:

Hjelt,[1]) Cholesteatom des linken Thalamus opticus bis zum Hinterhorn sich erstreckend.

Cruz Cabral,[1]) Hühnereigroßer Tumor des Thalamus opticus und Corpus striatum.

Ein Fall, der auf der II. medizinischen Klinik des Münchner Krankenhauses — Klinik des Herrn Professors *Dr. Friedrich Müller* — aus dem sich darbietenden Symptomenkomplex als Solitärtuberkel des Thalamus opticus diagnostiziert wurde, möge hier mitgeteilt werden.

Krankengeschichte: Z., Mann, 33 Jahre alt, Schlosser,

Anamonese: Eltern leben, sind gesund

Geschwister o

Potatorium und luetische Infektion negiert.

Im August 1902 bekam Patient Hustenanfall, Appetitlosigkeit und fühlte sich schwach. Am 22. November 1902 mußte Patient die Arbeit einstellen und kam in das Allgemeine Krankenhaus nach Salzburg, wo er bis zum 13. März 1903 verblieb. Nach seinem Austritt aus demselben probierte es Patient als Vermessungsarbeiter in der frischen Luft mit der Arbeit. Dieselbe mußte er aber bald wieder wegen Atmungsbeschwerden infolge der starken Bewegung

[1]) Bernhardt: Symptomatologie und Diagnostik der Hirngeschwülste.

und wegen Schmerzen in den unteren Extremitäten einstellen. Er wurde nochmals in Salzburg behandelt und dann in das Münchener Krankenhaus l. d. I. — Klinik des Herrn Professor Müller — eingeliefert.

Status bei der Aufnahme:

Ernährungszustand des Patienten ist reduziert, das Fettpolster atrophiert. Muskulatur reduziert. Schleimhäute blaß.

Pupillen gleich weit.

R/l prompt.

R/c prompt.

Zunge feucht, nicht belegt. Rachenschleimhaut nicht gerötet. Cervicaldrüsen nicht geschwellt.

Thorax: flach, gering erweiterungsfähig, Lungengrenzen R. V. 6. Rippe, H. U. 11. Dornfortsatz mäßig verschieblich.

Ueber beiden Foss. suprascap. Schalldifferenz zu ungunsten der linken Seite; ebenso über beide Foss. supraclar.

Ueber der ganzen linken Lunge unbestimmtes Atmen, mit zahlreichem, mittelblasigen Rasseln. Ueber der ganzen rechten Lunge verschärftes Atmen und ebenfalls zahlreiche Nebengeräusche wie links; ziemlich viel trockener Husten bei der Untersuchung.

Cor.: Rechte Grenze linker Sternalrand.

Nach oben nicht deutlich abgrenzbar, nach links Mamillarlinie. Erster Ton an der Spitze nicht rein. Aktion leicht arrythmisch.

1/VII. Harn trübe, reichliches Sediment.

Mikroskopisch im Sediment zahlreiche Bakterien nachweisbar. Vereinzelte Leucocyten, keine Erytrocyten. Im 1. Präparate kein Cylinder, im 2. Bruchstücke von hyalinen Cylindern. Lungenbefund: Linker Schall vom Angulus scapulae abwärts absolut gedämpft. Rechts unten lauter sonorer Schall. Lungengrenzen an normaler Stelle gut verschieblich. Linke Seite mehr vorgewölbt.

Thoraxumfang unter der Axillarlinie links 39,0 cm, rechts 42,5 cm; unter der Mamillarlinie links 40,5, rechts 42,5 cm.

Atemgeräusch L. H. U. vesikulär und klingende Rasselgeräusche, Pectoralfremitus links stärker wie rechts.

Im 2. Interstalraum neben dem Sternum Wintrichscher Schallwechsel.

Milzdämpfung nicht deutlich begrenzbar, nicht palpabel.

2/VII. Muskeln am Kleinfinger- und Daumenballen reagieren prompt. Augenuntersuchung ergibt, daß die Pupillen nicht scharf abgegrenzt sind; die Venen sind jedoch nicht besonders gefüllt.

3/VII. Abdomen ziemlich stark aufgetrieben, nirgends druckempfindlich.

Unterer Leberrand schneidet den Rippenbogen in der Mamillarlinie, Leber nicht palpabel, Milzabdämpfung nicht abgrenzbar.

Grobe Kraft im Supinator longus, triceps und biceps, links schwächer wie rechts, aber ziemlich gut erhalten. Grobe Kraft der unteren Extremitäten ziemlich gering.

4/VII. Stirnrunzeln auf beiden Seiten möglich, schwach aber gleichmäßig. Augenbewegungen prompt und gleichmäßig. Die Zunge wird gerade ohne Zittern und ohne fibrilläre Zuckungen hervorgestreckt.

Im Gebiete des Trigemiums keinerlei Störungen. Schulterheben rechts etwas stärker.

Patient gibt auf Befragen an, daß er linkshändig sei. Man kann also folgende Differenzen nicht auf eine stärkere Ausbildung der rechten Seite infolge Uebung zurückführen.

Grobe Kraft im Biceps links beträchtlich, ebenso im Triceps, deltoideus, rhomboideus, pectoralis, serratus, coracobrachialis. Muskeln des Schultergürtels sind also links ohne Ausnahme schwächer wie rechts.

Unterarm. Die Finger der linken Hand können fast widerstandslos überwunden werden. Die Strecker sind links schwächer wie rechts, aber doch stärker. Die Faust kann links leicht geöffnet werden, während dies rechts nur mit Mühe gelingt.

Spreizung und Wiederzusammenbringen der Finger ist rechts und links unbehindert, aber die Bewegungen links können widerstandslos überwunden werden.

Daumen und Kleinfinger können beiderseitig nicht

bis zur gegenseitigen Berührung der Fingerspitzen geführt werden.

Links sind die Bewegungen ungeschickter wie rechts. Bauchdecken beiderseits gespannt.

Bewegungen durch den Psoas prompt ausgeführt. Muskeltonus beiderseits gleich. Passive Bewegungen frei, Glutaei links schwächer wie rechts, aber doch nicht so schwach, daß das Becken bei Bewegungen zurückbliebe.

Strecker des Unterschenkels beiderseits gleich kräftig. Der Widerstand ist nicht zu überwinden. Dagegen sind die Beuger links schwächer wie rechts. Abduktoren und Adduktoren des Oberschenkels beiderseits gleich kräftig, zeigen keine Veränderung der groben Kraft.

Heben und Senken der Fußränder sowie Beugen und Strecken der Füße und der Zehen wird prompt und kräftig ausgeführt.

Sensibilität am ganzen Körper gut erhalten. Nirgends Hyper- oder Hypästhesien. Spitz und stumpf, sowie warm und kalt werden gut erkannt und empfunden. Patellarreflexe beiderseits etwas lebhafter als gewöhnlich. Kein Patellar-Klonus. Radius und Periostreflexe links etwas gesteigert. Kein Babinsky.

Beim Versuch den Fußklonus auszulösen, zeigen sich links einige leichte Zuckungen, die rechts fehlen. Rechts und links Achillessehnenreflexe.

6/VII. Patient schläft ziemlich viel; kein Kopfschmerz. Wirbelsäule frei beweglich. Die Knie gehen beim Aufsitzen nicht hoch. Geringes Erbrechen. Atmung nicht besonders beschleunigt. Puls etwas beschleunigt. H. U. in ganzer Ausdehnung mittel- und großblasige Rasselgeräusche mit größtenteils klingendem Charakter. Ziemlich reichlich schleimig eitriger Auswurf.

9/VII. Patient fühlt sich recht matt. Auch Schwindelgefühle sind vorhanden.

14/VII. Rechte Pupille weiter als die linke, deutlicher Fußklonus; auf Stich Babinsky.

15/VII. Patient schläft fast den ganzen Tag. Die Bulbi werden beim Schlaf nach oben gerichtet, das Unterlid hängt herab,

so daß das Weiße sichtbar ist, während das Oberlid die Pupillen deckt.

16/VII. Das linke Bein läßt Patient beim Gehen etwas nachschleifen.

19/VII. Am ganzen Körper ist die Haut leicht ödematös, besonders deutlich am linken Arm und an der linken Hand, sowie am linken Bein. Die linken Extremitäten, sowie die ganze linke Körperhälfte kühler als rechts.

25/VII. Augenhintergrund ohne pathologische Veränderungen.

26/VII. Harn viel Eiweiß, 3/5 Vol. %.
Kein Blut, viel Indican, kein Diazo.
Zahlreiche Hyaline- und Wachscylinder. Keine Sensibilitätsstörungen.

Patient ist infolge der großen Schwäche schwer zu untersuchen und schläft nach einigen Fragen stets ein.

27/VII. Seit einigen Tagen klagt Patient über Bewegungsstörungen im linken Arm und Bein, die schon vor drei Wochen begannen, jedoch nicht lästig empfunden wurden. Patient kann nichts in der Hand halten, ist ungeschickt und fühlt schlechter. Die halbseitige Lähmung zeigt sich auch im Gesicht. Die linke Gesichtshälfte hängt mehr als die rechte. Parese der Muskulatur des Unterarms und der Kleinhandmuskulatur. Sehnenreflex L > R.

Kraft im Oberschenkel normal R=L.

Im linken Unterschenkel herabgesetzt.

Dabei findet sich eine erhebliche Kontraktur der Wade, so daß das obere Sprunggelenk nicht bis zu einem Winkel von 90° dossalflektiert werden kann. Die Unterschenkelmuskulatur schlaff paretisch.

Gang: Kein Hahnentritt, gelegentlich schleifen der Füße R < L. Dabei waren die Zehen beim Aufsetzen R und L dossalflektiert.

Patellarreflex L > R.

Sensibilität:

1. Subjektiv auf der ganzen linken Seite verändert und zwar:
   a) herabgesetzt: Gefühl, Schmerz, Wärmeempfindung.
   b) Verändert insoferne, als sich nachträglich ein unangenehmes Gefühl der betreffenden Stelle einstellte.
2. Objektiv: Gleichzeitige Berührungen an symmetrischen Stellen mit Wattebauschen werden nur rechts empfunden.

Von zwei tickenden Uhren wird nur die vor dem rechten Ohr gehört.

Die von Herrn Professor Dürck vorgenommene Sektion[1]) ergab folgendes:

Abgemagerte, mittelgroße männliche Leiche mit sehr blassen Hautdecken. An der rechten Claviculargegend eine eingezogene Narbe, Thorax breit, Abdomen flach, untere Extremitäten stark ödematös. Fettpolster und Muskulatur geschwunden. In der Bauchhöhle 20 ccm klares Serum. Zwerchfellstand L VII. R und R III. Intercostalraum, Herzbeutel handbreit unbedeckt, in demselben 10 ccm trübe Flüssigkeit. Rechte Lunge an der Spitze verwachsen, rechte Pleurahöhle leer. Linke Lunge: Klein, in fibröse Schwarten eingehüllt. Ueber dem Unterlappen Fibrinauflagerungen in beginnender Organisation. Oberlappen zum großen Teil in eine schiefrig-schwielige Masse umgewandelt, dazwischen konfluierende, trockene Käseherde und rundliche Einschmelzungshöhlen aus erweichten Bronchien hervorragend. Im Unterlappen stark höhlenartig erweiterte und mit bröckligem Eiter gefüllte Bronchialabschnitte. Der ganze untere Lappen von kleinen Knötchen durchsetzt.

Rechte Lunge an der Spitze mehrere Einschmelzungshöhlen, von hier nach abwärts ziehen gelbe Stränge mit dazwischen liegenden grauen Knötchen.

Herz: Sehr klein, Epicard sehnig getrübt, beide Ventrikel sehr eng, mit blasser, zäher, dünner Muskulatur. Endocard namentlich links milchig getrübt. Klappen gut beweglich, schlußfähig ohne Auflagerungen. Aorta sehr eng mit glatter fleckenloser Intima.

Milz: In allen Durchmessern geschwellt, derb, Kapsel gespannt, Pulpa blaß, einsinkend. Follikel vergrößert, Gerüst sehr deutlich.

Leber: Klein, derb, Läppchenzeichnung deutlich erkennbar, Fettgehalt in der Peripherie vermehrt. In den zentralen Partien speckiger Glanz erkennbar.

Magen: Ganz kontrahiert, Schleimhaut blaß, dünn, leicht verschieblich. Im unteren Ileum zahlreiche tiefgreifende zackige Substanzverluste, besonders in der Klappengegend. Ebenso im Dickdarm.

---

[1]) Sektionsjournal des Patholog. Instituts zu München Nr. 559, 1903.

Ba. Nieren: Groß und derb. Fettkapsel ganz geschwunden. Faserkapsel leicht abziehbar. Oberfläche glatt, blaß, grau-gelblich. Auf dem Durchschnitt die Rinde hell, vorquellend von feinen gelblichen Flecken durchsetzt. Nierenbecken eng, im Hilus wenig Fettgewebe.

Nervensystem: Das ependyme Fett sehr wenig entwickelt. Dura mater glatt, die weichen Häute wenig injiziert. Harte Hirnhaut mit der Glastafel in ganzer Ausdehnung fest verwachsen, besonders mit der Squama des Hinterhauptbeines. Weiche Häute über Basis und Konvexität glatt durchscheinend.

Auf Frontalschnitten Zeichnung von grauer und weißer Substanz überall deutlich erkennbar, blaß, graue Rinde schmal. In der Gegend des rechten Thalamus opticus etwas in die Capsula int. einragend und nach vorne bis in die Gegend des Corpus striatum reichend ein scharf umschriebener knolliger Herd von der Größe einer starken Wallnuß, der sich auf der Schnittfläche als gelblich trockenes, offenbar total verkästes Gebilde verwölbt und auf der Schnittfläche eine große Aehnlichkeit mit der einer rohen Kartoffel zeigt. Die anliegenden Hirnteile stark ödematös verquollen. Rechte Seitenkammer zusammengepreßt, aber ihr Ependym nicht durchbrochen. IV. Hirnkammer entsprechend weit. Im Kleinhirn pons medull. oblongata keine Einlagerung.

Anatomische Diagnose:

Großer Chron. indur. und ulceröse Tuberkulose beider Lungen. Chron. ulceröse und recurr. Darmtuberkulose. Großer Solitärtuberkel im Bereich des rechten Thalamus opticus. Amyloidose der Milz, Leber, Nieren, Atrophie des Herzens (200 gr).

Das Gehirn wurde in Formol fixiert und in Celloidin eingebettet in Frontalschnitte zerlegt. Auf den nach der Palschen Modifikation der Weigertschen Färbung behandelten Schnitten erkennt man an Stelle des rechten Thalamus opticus eine schollige strukturlose Masse, die sich gegen die rechte Seitenkammer und den 3. Ventrikel verwölbt. Der den Boden der rechten Seitenventrikel bildende Teil des Sehhügels, ebenso der die Wand des 3. Ventrikels bildende, ist durch den Tumor nicht zerstört, nur verdrängt und läßt die normale Struktur erkennen. Die Geschwulst hat die hinteren und gegen die Capsula interna gelegenen Partien des Thalamus opticus zerstört, die Capsula interna ist durch dieselbe etwas verschmälert und zeigen die durch diese zur Hirnrinde ziehenden

Fasermassen ein geringeres Tinktionsvermögen wie links. Die einzelnen Fasern sind verquollen und ist das mikroskopische Bild im Vergleiche zur gesunden Seite ein unscharfes. Vgl. Abbildung.

Bei der Dicke der Schnitte — 60 μ — sind die feineren histologischen Details nicht zu unterscheiden. Auf Schnitten, die mit Haematoxylin und Eosin gefärbt wurden, erscheint der Tumor wenig gefärbt in einem hellrosa Tone. In seiner Außenzone ist die Färbung eine intensivere, blaue. Dieser Zone entsprechen nach dem mikroskopischen Befunde jüngere, meist noch miliare Tuberkel und eine dichtere Zellanhäufung. In der Umgebung von einzelnen Gefäßen ist diese besonders hervortretend. Zugleich zeigen diese Gefäße die charakteristische Verdickung ihrer Intima, indem die Intimazellen bläschenförmig aufgetrieben, das Lumen fast unsichtbar machen.

Das Rückenmark wurde gleichfalls in Formol fixiert und in Celloidin eingebettet. In keinem Teile desselben ließen sich weder nach Marchi noch Weigert degenerative Prozesse nachweisen.

Die anatomische Diagnose stimmt also vollständig mit der klinischen. Trotz dem gänzlichen Fehlen der von allen Autoren, *Nothnagel, Bernhardt* und *Oppenheim* angegebenen charakteristischen Bewegungsstörungen erschien im vorliegenden Falle die Diagnose auf einen Tumor des Sehhügels zu stellen berechtigt. An allen Stellen, die das gleichzeitige Befallensein von motorischen und sensiblen Bahnen ermöglicht hätten, wäre eine so gleichmäßige Fernwirkung nicht möglich gewesen und abwärts von der inneren Kapsel liegen bei den motorischen und sensiblen Bahnen andere, die kaum einer Läsion entgangen wären, so daß auch andere weitere Ausfallserscheinungen hätten bemerkt werden müssen. Die Hauptsymptome bezogen sich auf die Capsula interna. Die eigentümliche Form der Hemiplegie, verbunden mit Kontrakturen und Erhöhung der Reflexe, die wohl nur als Fernwirkung auf die motorischen Bahnen aufgefaßt werden konnte und die leichten Sensibilitätsstörungen, die für eine Leitungsunterbrechung zu gering waren, sprachen für eine Affektion, die gleichzeitig auf beide Schenkel der inneren Kapsel drückte. Diese Affektion in den Zentralganglien zu suchen und bei der langsamen Entstehung und dem Mangel an Reizsymptomen an einen langsam sich vergrößernden Tumor der Zentralganglien zu denken, war sehr naheliegend, trotzdem auch die Allgemeinsymptome einer Hirngeschwulst,

wie Schwindel und Kopfschmerz, nur in ganz geringem Grade ausgebildet waren, während keinerlei Zeichen einer Stauungspapille, dem so äußerst wichtigen, diagnostischen Merkmale des Hirntumors nachgewiesen werden konnte. Die ganze Affektion verlief vielmehr unter dem Bilde einer progressiven cerebralen Hemiplegie. Bei der bestehenden vorgeschrittenen Lungenphthise des Patienten lag die Vermutung eines langsam wachsenden Tuberkels nahe, der erst, als er eine bestimmte Größe erreicht hatte, auf Nachbargebilde eine Fernwirkung durch Druck oder entzündliche Reizung ausüben konnte. Dadurch kommen auch alle Symptome, welche auf reinen Sitz in den Zentralganglien sprechen, wenig in Betracht.

Die bei Tumoren der Zentralganglien auftretenden Lähmungen und sensiblen Störungen werden von allen Autoren auf Mitbeteiligung der Capsula interna zurückgeführt. Auch die öfters auftretenden Bewegungsstörungen scheinen nicht direkt durch die Läsionen der Stammganglien hervorgerufen zu sein. Die Beobachtung, daß diese meist halbseitig auftretenden Erscheinungen an Gliedern auftreten, die vorher oder später hemiparetisch oder hemiplegisch werden, auch meist Symptome herabgesetzter Sensibilität zeigen, hat *Bernhardt* die Anschauung aussprechen lassen, es möchte sich um Fasermassen handeln, die von den großen Ganglien aus in den Stabkranz eintreten. *Bernhardt* betont dabei, daß diese Bewegungsstörungen meist dann eintreten, wenn die Läsion an der Außenseite des Thalamus opticus, mithin in der unmittelbaren Nähe der Capsula interna gelegen ist.

Oppenheim hat im XI. Jahrgang der Charité-Annalen (1886) einen von ihm beobachteten und diagnostizirten Fall von Tumor des Thalamus opticus veröffentlicht, bei dem diese Bewegungsanomalien unter dem Bilde einer ausgeprägten Hemichorea auftraten. Die Sektion ergab einen etwa kirschkerngroßen Tuberkel der rechten Hemisphäre im basalen Teile des Thalamus opticus zwischen dem ersten Gliede des Linsenkernes und dem Sehhügel liegend, der die Capsula interna nach außen verdrängte. Dieser Tumor lag in der Randzone des Sehhügels und mußten schon frühzeitig Symptome von seiten der inneren Kapsel auftreten. Aus der Krankheitsgeschichte ist zu entnehmen, daß als erstes Symptom ein lähmungsartiger Zustand der rechten Körperhälfte eintrat, dem choreiforme Zuckungen derselben Seite folgten.

Aus der Krankengeschichte ist folgendes zu entnehmen:

Mann, 59 a. Beginn der Erkrankung vor drei Monaten unter den obenerwähnten Erscheinungen.

Status präsens: Phtisis pulmonum.

Stark ausgeprägte Hemichorea dextra, ohne eigentliche Lähmungen und ohne Anästhesien, Sprachstörungen, Paraphasie, Anomalie?

Wahrscheinlichkeitsdiagnose: Miliartuberkulose. Solitärtuberkel im linken Thalamus opticus. Befund: Miliartuberkulose — Solitärtuberkel im linken Thalamus opticus, ferner circumscripte Meningoencephalitis tuberculosa der rechten Konvexität.

Krankengeschichte: Bewegungsunruhen in den rechten Extremitäten. Dieselben werden fortdauernd von Zuckungen ergriffen, die ganz den Charakter von choreatischen haben. Bald wird diese, bald jene Muskelgruppe in regelloser Weise ergriffen, der Arm emporgeschleudert, die Hand gespreizt oder zusammengeballt, ein Bein emporgeworfen etc.

Die willkürlichen Bewegungen sind insoferne beeinträchtigt, als sich während derselben die unwillkürlichen steigern und nun die Extremitäten von ihrem Ziel abgelenkt, andererseits zu übermäßigem Aufwand von motorischer Kraft zwingen. Es bestehen keine Ausfallsymptome von seiten der Augen. Im Facialisgebiet keine Störungen, Sensibilität im Gesicht und an den Extremitäten erhalten.

Wirkliche Lähmungserscheinungen auch auf der rechten Seite nicht.

Kniephänomene deutlich vorhanden.

Kein Kopfschmerz, kein Erbrechen — Allgemein-Erscheinungen fehlen ganz.

In diesem Falle war vom Anfang der Erkrankung die Capsula interna in Mitleidenschaft gezogen dadurch, daß der Tumor sich an dem der inneren Kapsel anliegenden Teile des Sehhügels entwickelte. Der anfangs auftretende hemiplegiforme Zustand fällt wohl mit dem Beginn der Erkrankung zusammen, der in der Verlegung einer Kapillare durch tuberkulöses Material bestand und so einen plötzlich auftretenden Reiz auf die Nachbargebilde ausüben mußte. Das gänzliche Verschwinden der Lähmungen ohne er-

neutes Auftreten derselben macht wahrscheinlich, daß keinerlei oder nur ganz minimale Druckwirkung durch den äußerst langsam wachsenden Tumor auf die innere Kapsel ausgeübt wurden, daß vielmehr eine entzündliche Reizung durch die Nähe des Herdes sich auf die Capsula interna und die in dieser verlaufenden Bahnen fortpflanzte, die wohl imstande war, die choreiformen Anfälle auszulösen. Das Wachstum der Geschwulst setzte sich kaum gegen die widerstandsfähigen Fasermassen der inneren Kapsel, sondern gegen den günstigeren Nährboden der gefäßreichen grauen Substanz des Sehhügels fort.

Die Beobachtungen, daß die Bewegungsanomalien, wie sie bei Läsion des Sehhügels in Formen der Hemichorea, des Tremors, der Ataxie u. s. w. auch bei anders lokalisierten Hirnaffektionen und Hirnerkrankungen vorkommen, legt den Gedanken nahe, daß es sich nur um Ausdruckserscheinungen von Reizzuständen der motorischen Fasermassen handeln dürfte. Ein Beweis hierfür muß auch darin gesehen werden, daß die befallenen Extremitäten und Muskelgruppen fast immer später gelähmt werden — weiterhin die Chorea posthemiplegica. *Henschen*[1]) bestreitet ebenfalls, daß diese Bewegungsstörungen in Thalamusaffektionen ihre Begründung haben sollten. Die Ergebnisse neuerer physiologischer Untersuchungen und physiologischer Experimente geben ebenfalls keine Anhaltspunkte, daß bei Sehhügelreizungen motorische Erscheinungen auftreten. So konnte *Johannsen*[2]) durch faradische Reizung des Thalamus opticus keine motorischen Erscheinungen beobachten. Auch die Experimente *Nothnagels*[3]) — Chromsäureinjektionen in den Sehhügel — lösten erst dann Bewegungserscheinungen aus, wenn zugleich die regio subthalamica fast bis in den Bereich der pedunculi cerebri in Mitleidenschaft gezogen war, mithin die hier verlaufenden motorischen Bahnen fast direkt gereizt wurden. *Schiff* und *Magendie*[4]) haben ähnliche Resultate bei ihren Versuchen erhalten.

Diese Bewegungsanomalien pflegen fast ausschließlich dann

---

[1]) Penzoldt und Stinzing: Handbuch der Therapie innerer Krankheiten. Band VI, III. Auflage, 1903, S. 139.

[2]) Johannsen. Inaug.-Diss. Dorpat, 1885.

[3]) Archiv für Psychiatrie, B. XXI, 1890.

[4]) Archiv für Psychiatrie, B. XXI, 1890.

aufzutreten, wenn die Affektion solche Teile des Gehirns getroffen hat, die in der nächsten Nähe der motorischen Bahnen gelagert sind. Ebenso häufig wie bei Sehhügelerkrankungen gelangen sie bei Erkrankungen des Corpus striatum, nucleus caudatus und lentiformis zur Beobachtung, die, wie der Thalamus opticus, Nachbargebilde der in der inneren Kapsel verlaufenden motorischen Bahnen bilden. Auch die Mannigfaltigkeit der Bewegungsstörungen ist ebenso auffallend.

Es mögen hier einige Fälle angeführt werden.

1. *Dauphin:* Corpus striatum. Rhythmische Bewegungen der linken Extremität.
2. *Montard:* Corpus striatum. Krämpfe im linken Arm etc.
3. *Geilge:* Gliom im linken Corpus striatum, Krämpfe und Zuckungen der rechten Körperhälfte.
4. *Russel:* Corpus striatum et Thalam. opt. Andauerndes Zittern, epilept. Krämpfe.
5. *Jacson:* Corpus striatum. Krämpfe. Zittern der rechten Hand, Konvulsionen epileptif. tetanoide Anfälle.
6. *Dowson:* Nucleus caud. dext. Stat. epilepticus.
7. *Pilz:* Corpus striatum. Krämpfe.
8. *Smith:* Nucleus caud. dext. Konvulsionen.

Aus all diesem geht hervor, daß die Bewegungsanomalien bei den Erkrankungen der Stammganglien nicht von diesen ausgehen, sondern durch Reizung der in der Capsula interna verlaufenden motorischen Bahnen bewirkt wird. Ueber Störungen des Muskelsinnes und psychisch reflektorischer Bewegungen, die *Nothnagel* noch unter die für Sehhügelaffektionen charakteristischen Symptome aufzählt, die Bemerkung hinzufügend, daß dieselben noch zu wenig erforscht und beachtet seien, konnte ich weder in dem von mir zuerst geschilderten Falle etwas mitteilen, noch in den überaus zahlreich beschriebenen Fällen Angaben finden. *Nothnagel*[1]) äußert sich hierüber folgendermaßen: »Wenn bei einer Herderkrankung mit Hemiplegie und Facialislähmung die willkürliche Beweglichkeit der Gesichtsmuskeln aufgehoben ist, dagegen die Beteiligung beider Gesichtshälften bei psychischen Emotionen — Lachen, Weinen, Schmerz u. s. w. — die gleiche ist, so kann man annehmen, daß

[1]) Zeitschrift für klinische Medizin, B. XVI, 1889.

der Sehhügel und seine Verbindungsbahnen zur Hirnrinde intakt sind! Es müßten demnach die angeborenen Ausdrucksbewegungen bei Zerstörung des Thalamus opticus durch unwillkürliche Impulse — psychische Einflüsse oder sensible Reize — nicht mehr zur Auslösung kommen können, auch dann nicht, wenn die Innervation der mimischen Muskulatur intakt ist. *Bechterew*[1]) sah auch bei seinen Versuchen dies eintreten. Die vollständige Zerstörung des Sehhügels ohne Verletzung der Capsula interna hatte vollkommenes Fehlen der meisten sogenannten angeborenen Ausdrucksbewegungen zur Folge. Die klinischen Beobachtungen über diese Erscheinungen sind leider noch so wenige und unvollkommene, so daß über den diagnostischen Wert derselben keinerlei Urteil abgegeben werden kann.

Die bei Tumoren des Thalamus opticus beschriebenen Sehstörungen äußern sich meist unter dem Bilde der Hemianopsia bilateralis oder als Augenmuskellähmungen. In der Regel pflegt bei Auftreten von Sehstörungen der hintere Teil des Sehhügels von der Läsion ergriffen zu sein, in dessen nächster Nähe die Stelle sich befindet, wo die Schleifenbahn, die Sehstrahlung und die Acusticusbahn einander benachbart verlaufen. Hier findet sich der sensible Knotenpunkt, der Carrefoursensitiv *Charcots*. — Daraus erklärt sich auch das gleichzeitige Bestehen von Sensibilitätsstörungen neben den Sehstörungen. Die Unterbrechung der zentralen Fortsetzung des Tractus opticus in den hinteren Teil des Sehhügels bedingt das Auftreten einer homonymen oder bilateralen Hemianopsie.

Oppenheim hat im Archiv für Psychiatrie — Band XXI, 1890 — einen von ihm beobachteten Fall veröffentlicht, bei dem die Hauptsymptome:

1. linksseitige Hemiparesis, später Hemiplegie,
2. » Hypästhesie,
3. Hemianopsia bilateralis sinistra

bildeten.

Die Sektion ergab, daß der Thalamus opticus nucleus lentiformis und die Capsula interna dextra gänzlich durch ein Sarkom zerstört waren. Da Hemianopsia bilateralis auch bei Erkrankungen eines Tractus opticus, sowie bei Erkrankung der Capsula interna vorkommen, so bildet dieselbe kaum ein sicheres diagnostisches

---

[1]) Virchows Archiv, B. 110, S. 108 u. 132.

Zeichen für Sehhügeltumoren, vielmehr dürfte bei gleichzeitigem Bestehen von Hemianopsia bilateralis, Hemianästhesie und Hypacusis eine Läsion des Thalamus opticus auszuschließen sein, dieselbe vielmehr in der Capsula interna zu lokalisieren sein. Ebenso schließt eine Hemianopsia contralateralis Schlüsselerkrankungen aus. Die Augenmuskellähmungen treten besonders dann auf, wenn die Geschwulst auch die pedunculi cerebri in Mitleidenschaft gezogen hat.

Ein von *Hugo Witthauer*[1]) — Breslau 1881 — bearbeiteter Fall möge hier Erwähnung finden. Aus dem Sektionsbericht entnehmen wir folgendes:

Solitärtuberkel im linken Thalamus opticus bis zum Hirnschenkel sich erstreckend.

Die Symptome waren folgende:

Linkseitige Oculomotorius- und Trochlearislähmung,
Rechts hochgradige Facialisparese,
Parese der rechten Extremitäten,
Hypacusis rechts.
Keine Sensibilitätsstörungen.

Aus dem Fehlen von Sensibilitätsstörungen geht hervor, daß der hintere Teil des Sehhügels von der Läsion ergriffen war. Die Parese der Extremitäten, sowie die Lähmung der Oculomotorius und Trochlearis sind auf Mitbeteiligung der pedunculis cerebris zurückzuführen.

Aus dem Mitgeteilten geht hervor, daß der Symptomenkomplex bei Tumoren des Sehhügels ein äußerst mannigfaltiger sein kann. Zugleich ist noch für Läsionen des Thalamus opticus kein charakteristisches Herdsymptom bekannt. Die Störungen der Motilität und Sensibilität, wie die Bewegungsanomalien sind nur durch Fernwirkung auf die Bahnen, die in der Capsula interna verlaufen, bedingt.

Die Verschiedenheit des Symptomenkomplexes findet ihre Erklärung in der Lokalisation des Tumors im Sehhügel und in seiner Lagerung zu benachbarten Gehirnteilen, wohl auch zum Teil in der Art der Erkrankung selbst.

Es lassen sich aus dem Gesagten folgende Gesichtspunkte für die Diagnose von Sehhügelläsionen feststellen:

---

[1]) Witthauer Hugo: Inauguraldissertation, Breslau 1881.

1. Tumoren des Sehhügels, welche nur auf denselben beschränkt sind, brauchen keinerlei Symptome hervorrufen oder sie rufen vielleicht Symptome hervor, die bis jetzt noch keinerlei Beachtung gefunden haben. Besonders zeigt sich das Verhalten bei den langsam wachsenden Geschwülsten, vor allem bei den Tuberkeln. Dies ist auch in unfallärztlicher Hinsicht wichtig und interessant, da unter Umständen ein Trauma nicht Ursache, sondern Folge der Affektion sein kann, insoferne dieselbe durch Schwindel und Unsicherheit des Ganges leicht zu einem Unfall führen kann.
2. Tumoren, die den hintern Teil des Sehhügels gestört haben, rufen meist Hemianopsie und Hemianästhesie hervor. Später pflegen sich auch Lähmungen einzustellen. Denselben können Bewegungsstörungen vorangegangen sein.
3. Tumoren, welche von dem an die Capsula interna grenzenden Teile des Sehhügels ausgehen, beginnen meist mit Lähmungen und Bewegungsstörungen, während die Sensibilitätsstörungen erst später eintreten.
4. Langsam wachsende Tumoren des Thalamus opticus können unter dem Bilde einer progressiven cerebralen Hemiplegie verlaufen. Die Lähmungen bei Thalamusläsionen sind fast ausschließlich halbseitige und zwar werden die langen Bahnen zuerst ergriffen, während sich Lähmungen im Gebiete des Facialis meist erst später einstellen. Die Gefühlsstörungen sind meist eine Hypästhesie, die sich bis zur vollständigen Anästhesie ausbilden kann.

Zum Schlusse erlaube ich mir Herrn Professor *Dürck* für die liebenswürdige Ueberlassung des Materials, Herrn Professor *Müller* für die Ueberlassung der Krankengeschichte, Herrn Dr. *Krieger,* Assistent der II. med. Klinik, für die Besprechung der Krankengeschichte, Herrn Dr. *Weiler,* Assistent der psychiatrischen Abteilung, für das Anfertigen der Schnitte meinen besten Dank zu sagen. Zu besonderem Danke bin ich noch verpflichtet Herrn *Fr. Götz,* technischer Leiter der graphischen Anstalt *Bruckmann,* München, für die liebenswürdige persönliche Ausarbeitung der dem Texte beigegebenen Abbildung.

LEBENSLAUF.

Ich, Alfons Colin, bin geboren am 13. August 1879 zu Bamberg als Sohn der Bankierseheleute Karl und Agnes Colin. Ich besuchte die Volksschule zu München, das Gymnasium zu München und Landshut. Im Jahre 1899 erwarb ich mir am Kgl. Theresiengymnasium zu München das Gymnasialreifezeugnis. Darauf bezog ich die Universität zu München und Würzburg, wo ich mich dem Studium der Medizin widmete.

Am 26. Juli 1901 bestand ich zu Würzburg die ärztliche Vorprüfung und unterm 7. Juni 1904 die medizinische Approbationsprüfung zu München.